宝鸡高新人民医院神经外科完成市区首例双支架(Y型支架)辅助动脉瘤栓塞手术

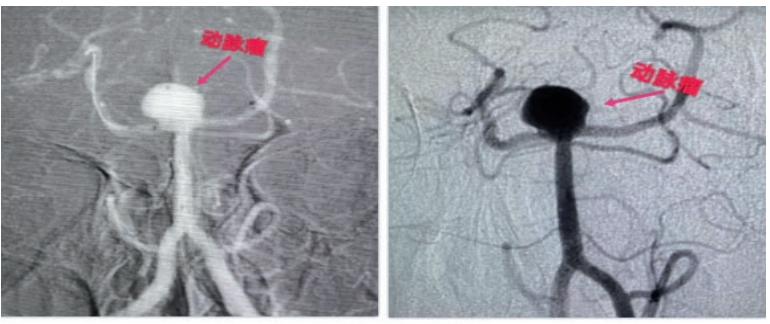

基底动脉顶部动脉瘤

宝高医神外“新突破”、攻克技术难关、勇攀技术巅峰。

宝鸡高新人民医院神经外科作为宝鸡地区目前唯一能够独立完成动脉瘤介入栓塞的团队,近日完成了宝鸡地区首例双支架(Y型支架)辅助动脉瘤介入栓塞手术。

患者刘先生,63岁,因“突发剧烈头痛伴恶心、呕吐4小时”收住神经外科。入院时意识嗜睡,精神差,诉剧烈头痛,反复恶心、呕吐,查体基本配合,Glasgow昏迷评分14分。头颅CT检查显示:环池、侧裂池及四叠体池广泛蛛网膜下腔出血。患者既往有“高血压病”病史20年,收缩压最高200mmHg,长期口服药物治疗。入院后行脑血管造影检查显示:基底动脉顶部动脉瘤,大小约12mm*9mm。

神经外科团队紧急行术前讨论,患者基底动脉顶部动脉瘤由于位置深,动脉瘤周围重要穿支血管多,开颅手术风险极大,所以目前介入栓塞是其首选的方法。神经外科团队为患者制定手术方案,此动脉瘤累及三支血管(基底动脉、右侧大脑后动脉、左侧大脑后动脉),所以需要双支架辅助同时保护这三支血管,经家属同意,唐宗椿主任为患者在全麻下行双侧大脑后动脉支架辅助(Y型支架)颅内动脉瘤介入栓塞术。

术中先在左侧大脑后动脉中植入一枚Neuroform支架,然后通过Neuroform支架的网眼,在右侧大脑后动脉植入一枚Lvis支架,保护好血管后,于动脉瘤中依次填入弹簧圈栓塞动脉瘤。手术历时3小时,一场没有硝烟的战争结束,患者生命危机解除,目前此高难度复杂动脉瘤治疗技术,科室首次开展,并顺利完成。动脉瘤栓塞术后,载瘤动脉血流通畅。

神经外科团队面对高难度的手术时,没有畏缩,面对压力时,表现的是“亮剑”精神,神经外科精湛技术、良好的团队精神,经受住了高难度手术压力的考验,让患者重获新生。患者术后给予抗凝、控制血压、补液等对症治疗,现已恢复良好出院。

宝鸡高新人民医院神经外科在唐宗椿主任的带领下,将会不断攻克技术难关,勇攀技术巅峰,此次高难度手术顺利完成,患者康复出院,标志着宝鸡地区神经外科脑病治疗技术迈上了一个新的台阶。

(神经外科)

宝高医胸心外科为您多一份保障 少一点创伤

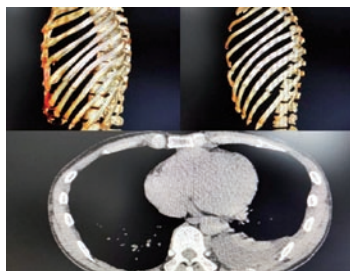

近日,宝鸡高新人民医院胸心外科成功开展“胸腔镜下微创肋骨骨折复位内固定术”。此技术为宝鸡及周边地区第一例全国也只有几家医院开展。

手术只需要一个约5cm左右的切口,便可固定多根肋骨。与之相比,传统肋骨内固定手术,切口大(15–25cm),术后疼痛,恢复慢,且并发症较多。胸腔镜下肋骨骨折内固定术创伤小,定位精准。术后患者疼痛轻,恢复快。

患者郑某,中年男性,下楼梯时不慎摔伤,当即感左侧胸部疼痛,并伴有轻度胸闷、气短,于当地医院治疗,症状未减轻,遂急来我科就诊。检查后显示,胸部三维重建提示左侧4–10肋骨折,断端多达11处,为多根多处肋骨骨折,并伴有血胸,肺不张等。第二天在超声科张景锋主任的协助下行B超下骨折断端定位。张主任精准定位,使手术更加方便,准确。

入院第三天即行“VATS微创肋骨骨折复位内固定术+血胸廓清术”。此次手术为我科开展的新技术新项目“电视胸腔镜下微创肋骨骨折内固定术”,为单孔操作,手术切口仅约5cm。创伤小,恢复快。患者术后第二天便可下床活动,疼痛较传统开胸手术患者明显减轻,术后六天便出院。

杨智主任带领的宝鸡高新人民医院胸外科团队以精湛的医疗技术与优质的护理理念服务于广大人民群众,有力的提升了我院社会知名度,使宝高医成为百姓心中的“放心的医院”。

(医务部 李超凡)

宝高医肾病内科在宝鸡地区率先开展超声引导下经皮穿刺血管成形术

我国目前已有上百万尿毒症(终末期肾脏病)患者,其中大多数患者依赖血液透析治疗(HD)维持生命。动静脉内瘘为目前首选血管通路,是尿毒症维持性血液透析患者赖以生存的“生命线”。

超声引导下经皮腔内血管成形术(PTA)是近年来肾内科领域新起的一种治疗动静脉瘘狭窄的介入微创手术。

动静脉内瘘的主要并发症有血管狭窄、血栓形成、假性动脉瘤及血管瘤样扩张、静脉窃血综合征、肿胀手综合征、充血性心衰,其中血管狭窄是最常见的并发症。部分患者内瘘使用仅不到半年时间就出现狭窄或血栓性闭塞而失去功能,无法透析。

经皮腔内血管成形术(percutaneous transluminal angioplasty, PTA)是指经皮穿刺血管,送入球囊扩张导管,对血管的狭窄部分进行扩张,使狭窄部位矫正至正常血管腔内径。

上个月宝鸡高新人民医院肾病内科有幸邀请到陕西省核工业二一五医院(西安医学院附属215医院)肾内科主任刘国教授来院为血液透析患者进行血管通路免费筛查指导并完成PTA术。

10月31日刘国教授再次莅临对肾病内科6名内瘘狭窄的透析患者进行超声引导下经皮腔内血管成形术(PTA),术后均取得满意效果,保证了患者透析治疗顺利进行。

宝鸡高新人民医院肾病内科PTA术的顺利开展,为宝鸡地区广大透析患者提供了新的选择,也解决了患者往返省级医院看病难、花费高等困难。 (肾病内科 庞少伟)

宝高医首例外科治疗继发性高血压获得成功

高血压是临床上的常见病多发病。一提到高血压,人们普遍认为是无法治愈的疾病,需要长期终身服药治疗。而有一类高血压,却能通过外科手术刀来根治。这一类高血压是由某种特定病因引起的,如肾上腺嗜铬细胞瘤、醛固酮瘤、肾素瘤等。

近日,我院泌尿外科成功开展腹腔镜下肾上腺醛固酮瘤切除术,用外科手段治愈继发性高血压获得成功。患者强某、男、57岁,“高血压”病史10年,伴发作性头痛。自行监测血压在140–150/90–100mmHg,规律口服降压药物治疗效果欠佳。近日头晕症状再发,监测血压180/110mmHg,市内多家医院就诊均未查明病因,经多方介绍转诊至我院。

因患者及家属深知高血压疾病带来的危害,入院后积极配合,期望通过治疗,能有效控制血压,减轻其全身多脏器损害,降低心脑血管意外发生率。但事与愿违,经多种降压药物联合使用,反复更换调整,均无法达到满意的降压效果,住院期间患者血压最高达190/120mmHg。

看着患者及家属期盼与无助的目光,心血管内科孙炜主任仔细分析病情,不放过患者病情变化的任何一个细节,反复询问病史,结合患者高血压病情顽固,药物治疗效果差的特点,分析出此患者很可能为继发性高血压。进一步行腹部CT检查提示:左侧肾上腺占位性病变。诊断明确,为患者左侧肾上腺腺瘤导致原发性醛固酮增多症引起的继发性高血压病。

肾上腺醛固酮瘤是原发性醛固酮增多症的常见病因,可导致患者水钠潴留、血压升高、低钾血症,用常规降压药物治疗效果不理想。具有危害巨大、发病隐匿、诊断困难、围手术期准备复杂等特点。因发病率仅占高血压患者的1%,常被漏诊、误诊,临床诊治率极低。

随后,患者转泌尿外科在科主任路晓军的带领下和西安交大二附院李和程教授的指导下,完成首例肾上腺醛固酮瘤(肾上腺腺瘤)腹腔镜下切除手术治疗,取得良好疗效。

此手术为我院首例通过外科手术的方式治疗高血压病例。术后患者病情稳定,连续监测血压、尿量及生化指标,均恢复正常水平。困扰患者多年顽疾的病根终于在宝高医顺利根除,患者及家属对手术效果十分满意,对所有医护人员的敬畏生命的态度给予极大的肯定。 (泌尿外科 高磊)

双能量CT破解痛风的“斑斓色彩”

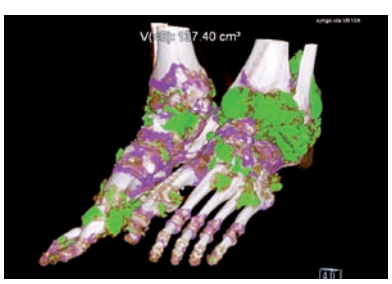

近日,一例痛风性关节炎患者在我院放射科运用痛风利器西门子双能量CT得到早期确诊。关节损伤程度得到精确评价,临床及时采取有效的个性化干预措施,患者的病情好转快,关节也很快恢复了往日的生机。这是我院利用西门子双能量CT确诊第62例痛风性关节炎患者。

痛风性关节炎是由于尿酸盐沉积在关节囊、滑囊、软骨、骨质和其他组织中而引起炎性反应,其多有遗传因素,好发于40岁以上男性,多见于第一跖趾关节,也可发生于其他较大关节,尤其是踝部与足部关节。目前,临床上仍多按美国风湿学会(ACR)1977年诊断标准,关节液或痛风石中存在尿酸钠(MSU)结晶定为诊断痛风的金标准。由于穿刺的有创性及有可能带来感染性问题,临床应用并不多。

近年来随着双能量CT在关节病变中的广泛应用,明显提高了痛风性关节炎的早期检出率,成为首先检查、确诊方法。

为什么现在痛风多了?除了遗传因素外,与生活因素也分不开,其中6个原因中,一半都与吃有关。1、防尿酸升高的首要任务是多饮水,差不多相当于两瓶多矿泉水。2、每周一定要有150分钟的有氧运动,每日应进行30分钟以上的中等强度运动,将体重控制在正常范围内。3、每天肉类摄入量控制在一个手掌量。根据《中国居民平衡膳食宝塔(2016)》的建议,每天摄入水产品40–75克、畜禽肉40–75克,那么肉类一天的量就是80–150克。这里的重量是肉类的生重,即烹调前的重量。4 、少吃高糖食物,尤其是果葡糖浆食物。我院使用Siemens64排 SOMATOMD双源CT机进行扫描,被检部位将同时受到管球A、B的照射,不同组织对X射线有着不同的吸收特性,在不同能量X射线下的CT值不同,因而能够区分不同成分的组织, 进而将MSU结晶与其它组织区分开来。

双能量CT是一种快速、简便、无创、敏感性和特异性均较高的诊断痛风性关节炎的影像检查方法。优势在于双能量CT不仅能够无创地显示尿酸盐结晶体沉积,还能够定量测量痛风石的大小,对痛风性关节炎有很好的敏感性和特异性。不仅可以用于确诊、而且对于需要通过长期降尿酸治疗溶解痛风石的患者,还可以达到监控痛风治疗效果的目的。

(放射科 赵宝平)

博学精术

厚德仁善

扫一扫
即刻关注公众号